



# Echo anatomie des veines saphènes

Dr Nadam Benmehidi

ANNABA

8° congrès de la SAMEV

29 & 30 Juin 2018

# INTRODUCTION

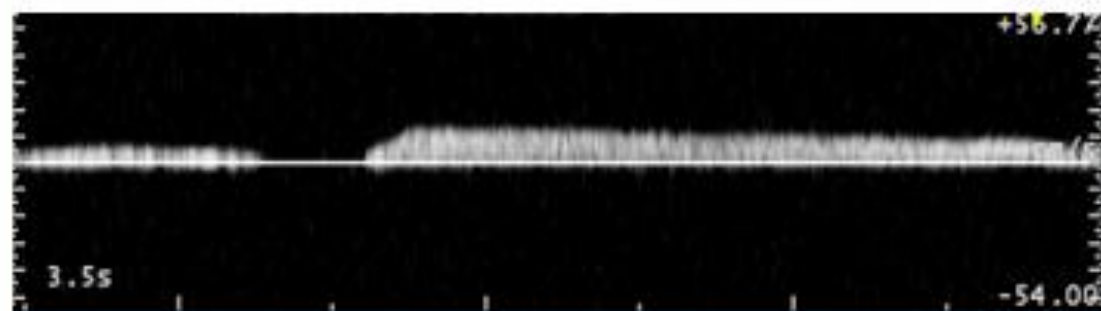
- L'Echo Dp est aujourd'hui le Gold standard pour l'exploration des Rx veineux des MI
- La médecine vasculaire bénéficie depuis 20 ans d'une meilleure connaissance topographique et hémodynamique de la maladie veineuse chronique, qui est d'une complexité rare (chronique et évolutive).
- A la fin du XX siècle des publications ont démontré des récurrences à la chirurgie des varices de l'ordre de 30 à 40% à 5 ans.
- L'ensemble des auteurs constatent qu'un bilan pré-op n'a pas été réalisé dans la majorité des cas.

- De ce fait toute stratégie thérapeutique, est tributaire d'une bonne exploration.
- Le principe des trt modernes des varices, est d'agir au niveau de l'origine de la maladie, afin de diminuer le tx de récurrence et aussi de préserver au maximum le capital veineux.

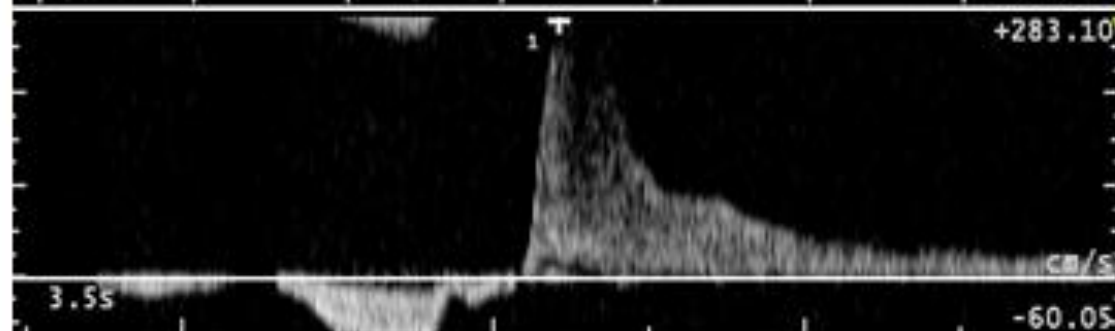
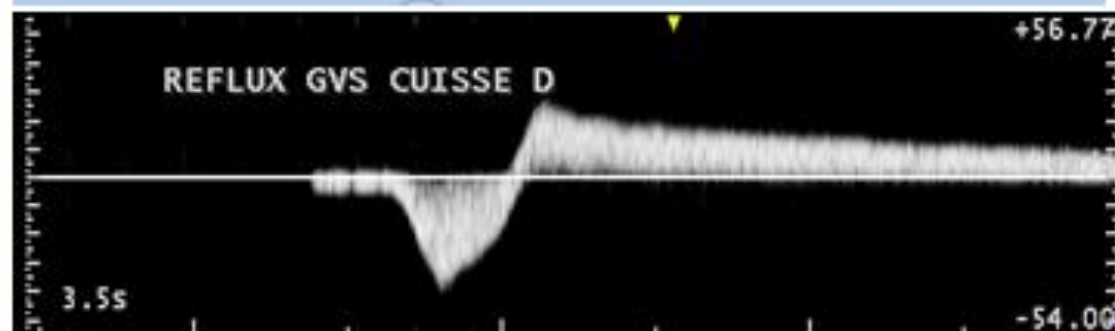# reflux

- Définition : inversion du flux dans un segment veineux.
- Moyen de mise en évidence:
  - Manœuvre de chasse
  - Manœuvre de Valsalva
- Un reflux est considéré comme pathologique  $>0,5$  s
- A savoir que la durée du reflux n'est pas un critère de sévérité.
- La sévérité d'un reflux dépend du pic de vitesse du reflux ou de son débit.

# Différents reflux



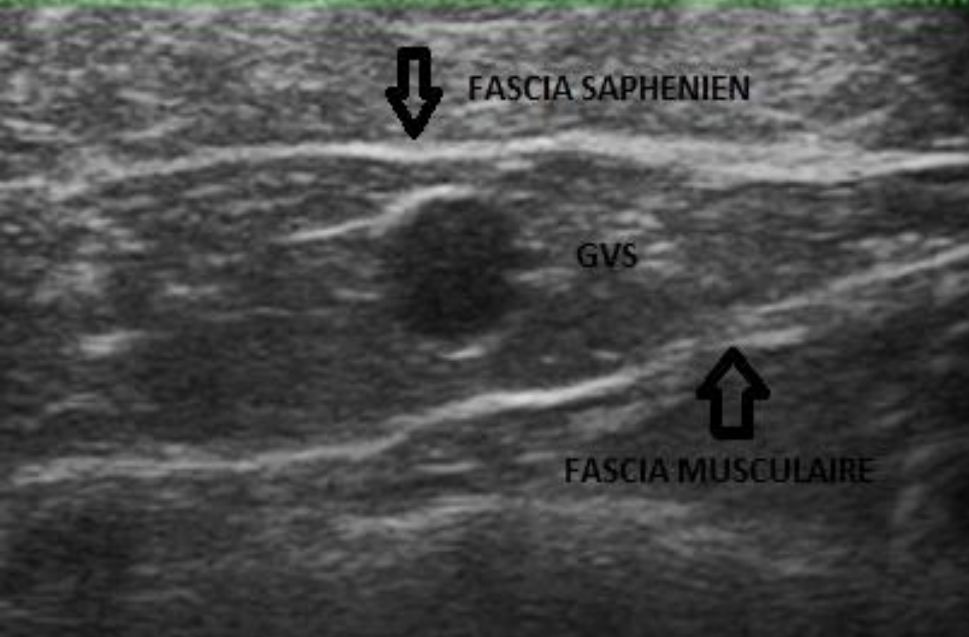
**reflux à basse vitesse  
peu pathogène**



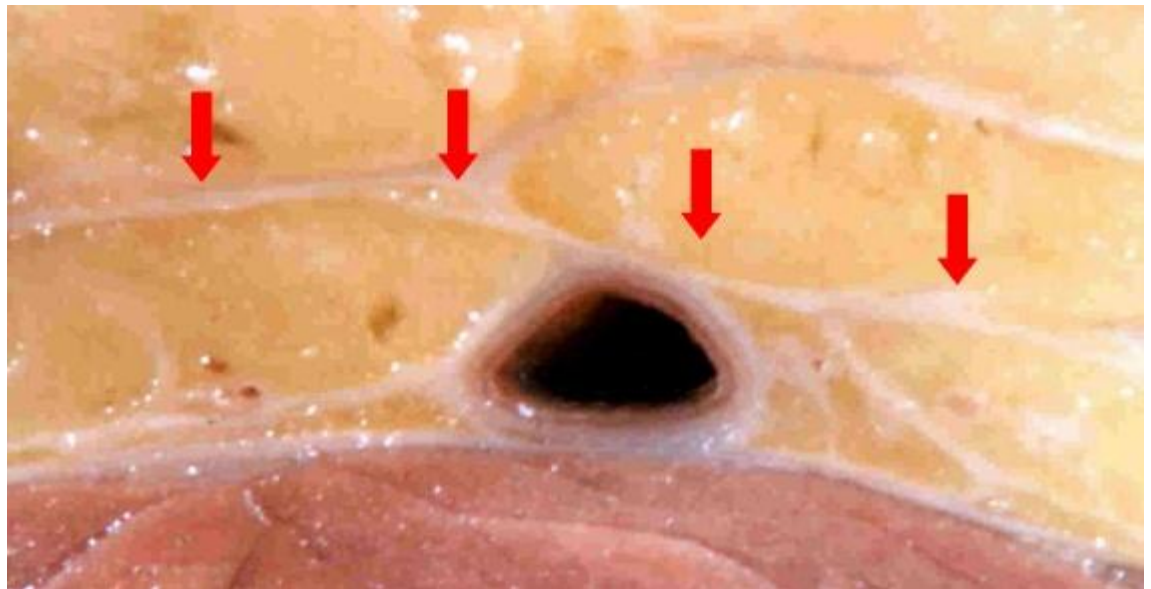
**reflux à haute vitesse  
très pathogène**

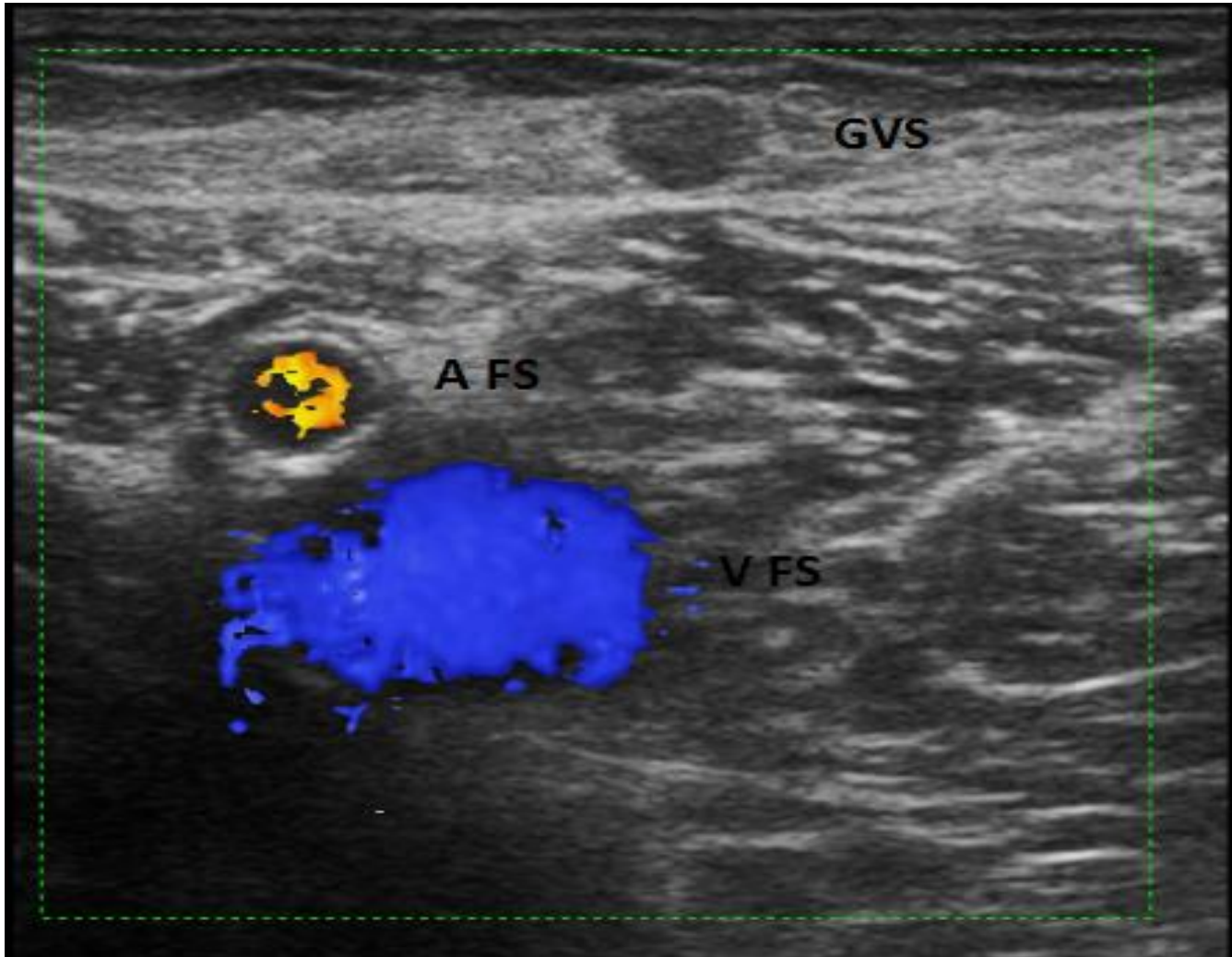
# Les compartiments

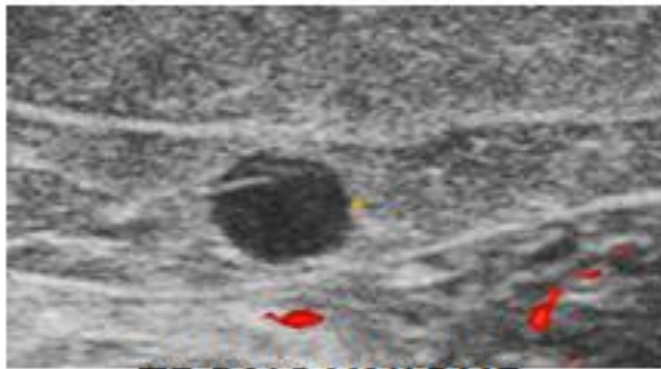
- On a longtemps divisé le réseau veineux des MI en 2 réseaux; le réseau profond et le réseau superficiel.
- En 1988 Francheschi, avait différencié le système veineux en 3 secteurs:
  - R1 situé s/ l'apv musculaire => Rx vx prof.
  - R2 comprend les axes saphéniens.
  - R3 et R4 contient les tributaires et les v réticulaires au dessus du fascias superficialis.
- En 1995: Bailly avait décrit le signe échographique de l'œil égyptien au nx de la GVS ds son compartiment, située entre 2 liserés hyper Echogène.



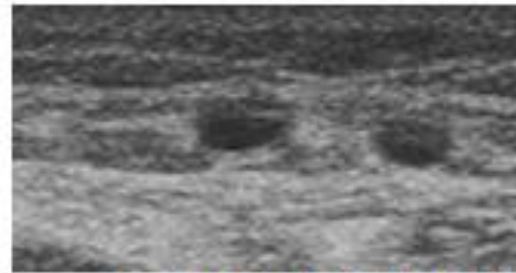
SIGNE DE L'ŒIL EGYPTIEN



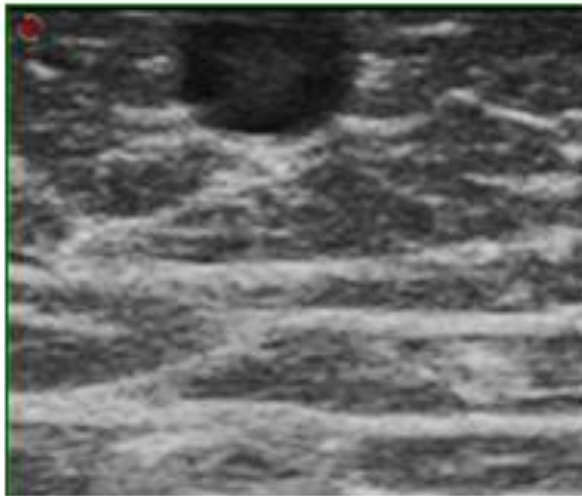




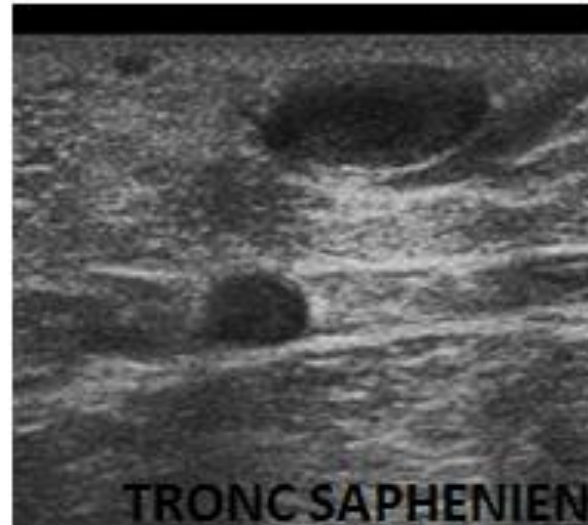
**TRONC UNIQUE**



**DEDOUBLEMENT DU TRONC**



**COLLATERALE SUS  
FACIALE OU  
TRIBUTAIRE**



**TRONC SAPHENIEN  
+ TRIBUTAIRE**

# Les compartiments saphéniens :

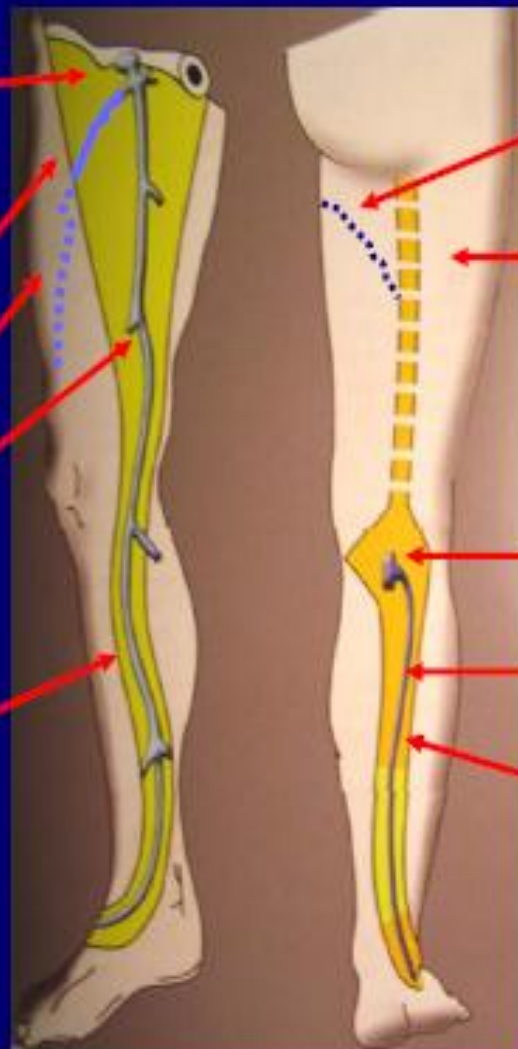
Jonction saphéno -  
fémorale

SAAC

saphénienne  
sus faciale

GVS cuisse

GVS jambe



Giacomini sus-faciale

Prolongement

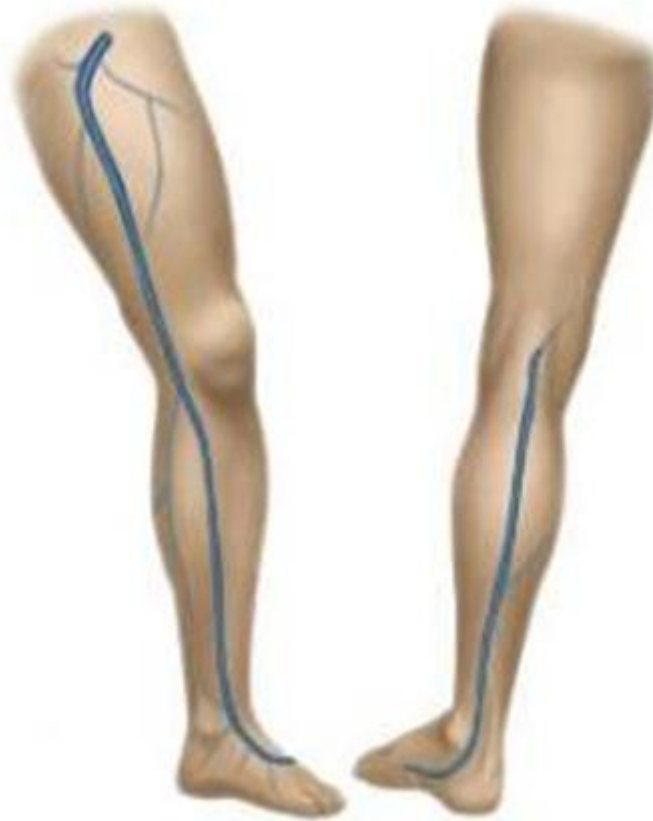post-axial  
axial

Jonction saphéno pop.

PVS

Pointe du losange pop

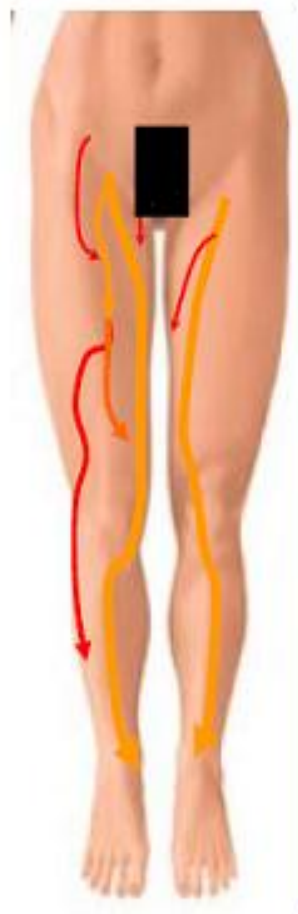# Echo anatomie des réseaux saphènes



# Principe général d'exploration des varices

- Identifier l'origine du reflux
- Son trajet
- Les points de réentrée

# GRANDE VEINE SAPHENE



## IDENTIFICATION du point de fuite GS

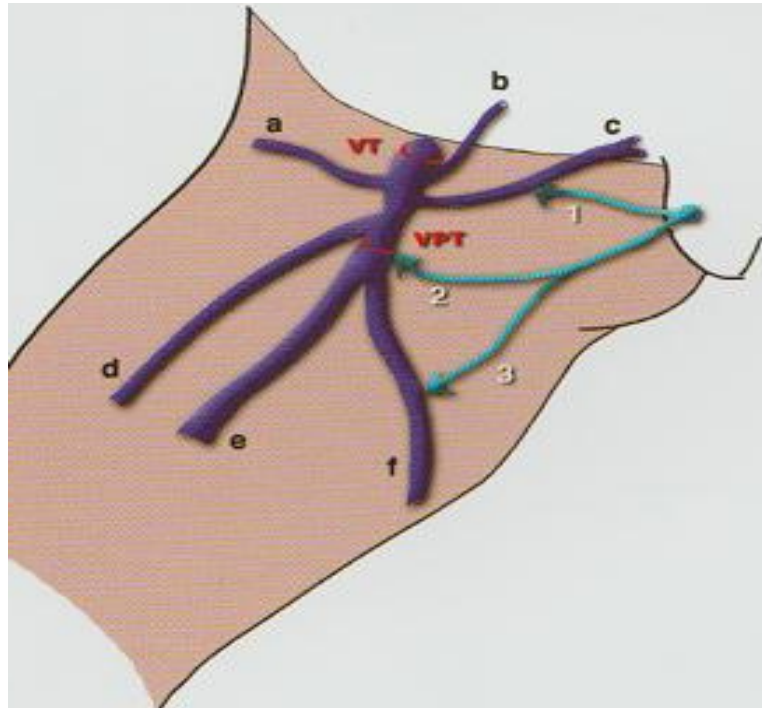
**GVS de cuisse: Sources de reflux (496 membres)**

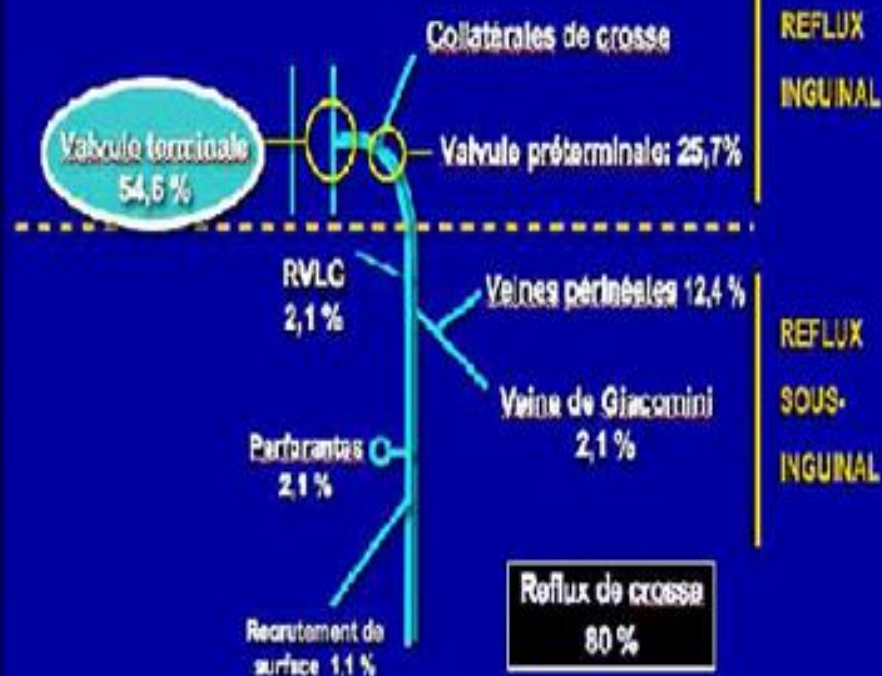

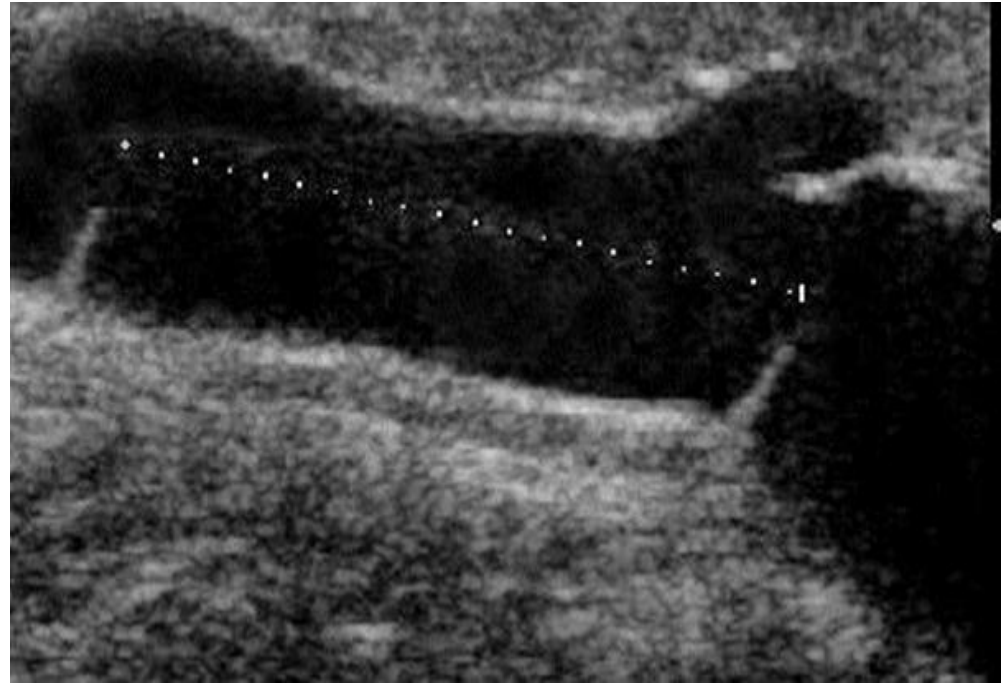
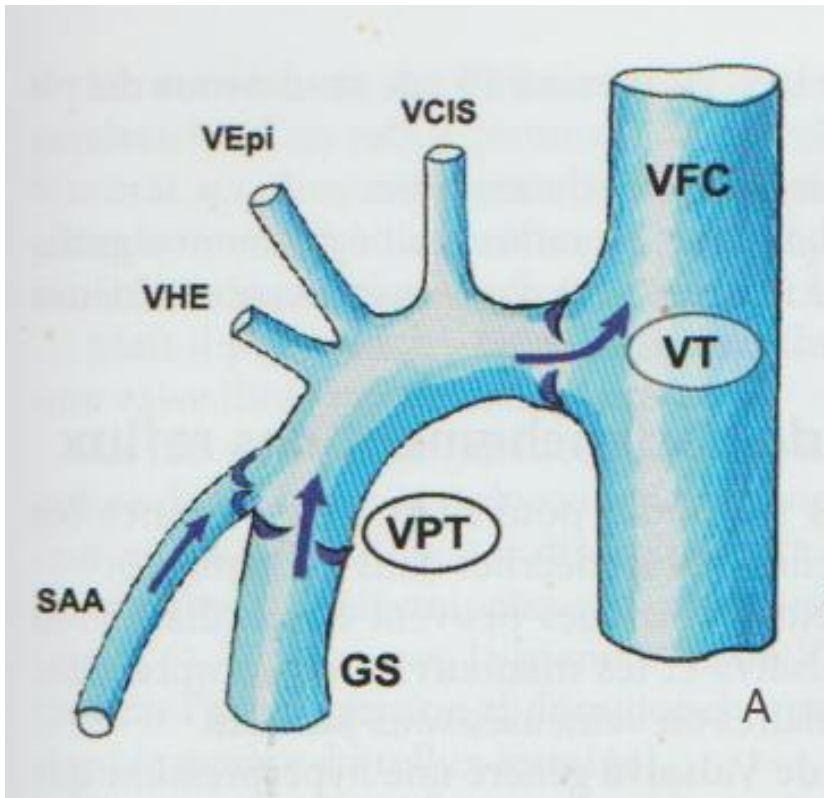
Figure 1 - Référence : Dr Lalonde-Wildoboc LIP San Diego 2008

- JSF
- Points de fuites pelviens
- Lame lympho-ganglionnaire

- La Jonction Saphéno-fémorale:
  - La portion terminale de GVS
  - Fixité anatomique constante, à 4 cm en dehors de l'épine du pubis et sous l'arcade fémorale
  - Rejoint le versant antéro-médiale de la V FC
  - Zone de convergence, reçoit 4 affluents majeurs (VCIS-VEpi- VHE – SAAC).
  - Par rapport à ces affluents on définit 2 valvules (terminale et préterminale)



- La valvule pré-terminale: est en amont de dernier affluent majeur.
- La valvule terminale: est en aval du 1° affluent majeur, juste avant l'ostium.

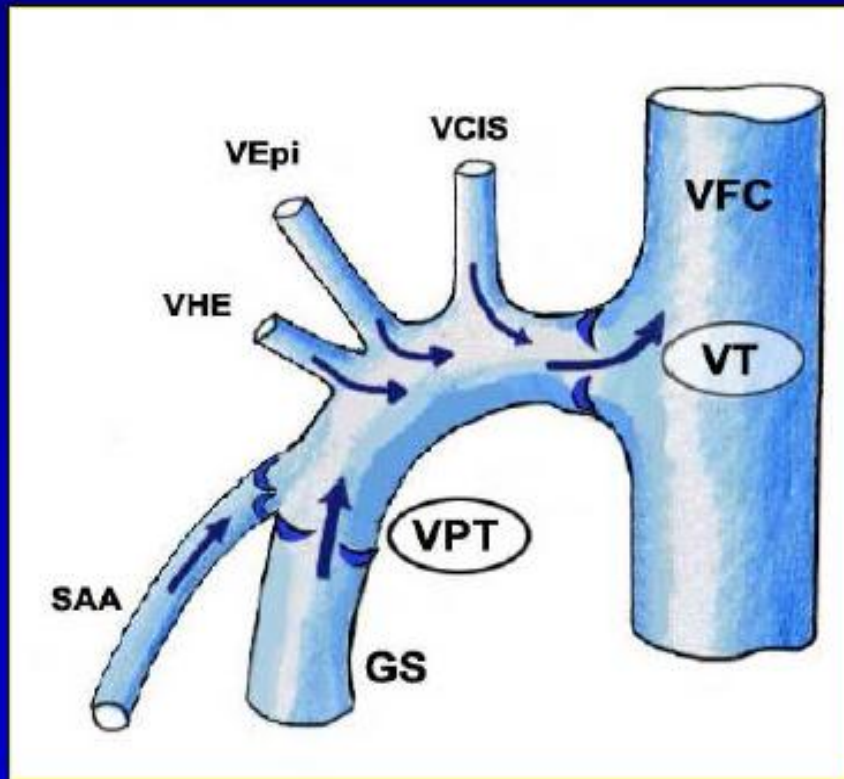


- Entre ces 2 valvules on définit le segment inter valvulaire, qui est véritable sas hémodynamique.
- Draine les flux anti gravitaires au moment de la systole musculaire, qui vont de bas en haut (Tronc de GVS & SAAC).
- Draine les flux gravitaires lors de la diastole musculaire (de haut en bas) les 2 afférences abdominales et 1 afférence génitale.

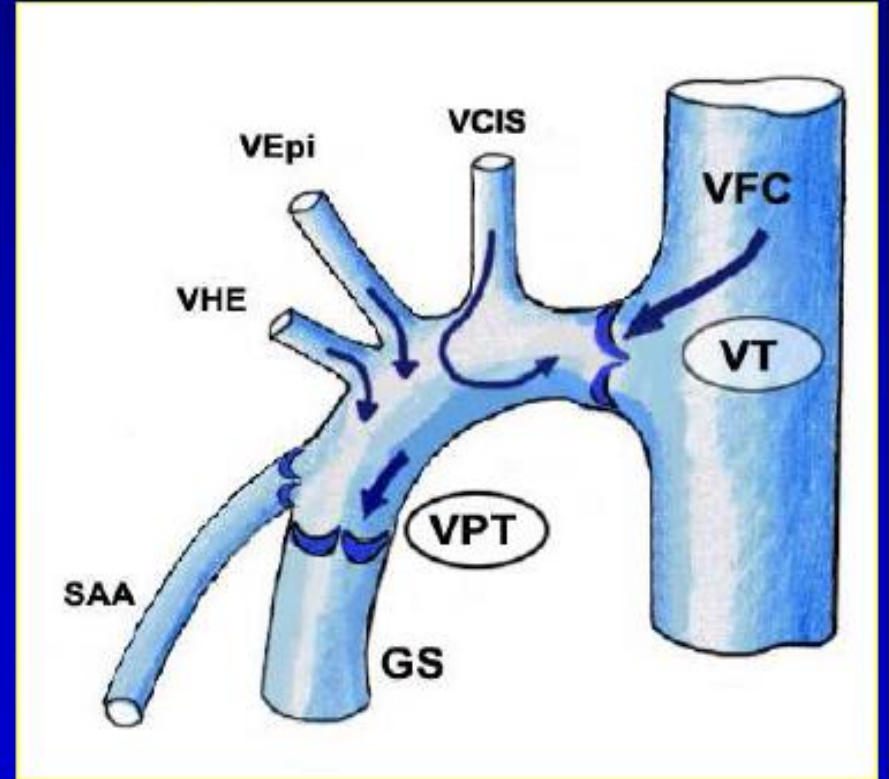
# Anatomie du segment inter-valvulaire

*Hémodynamique NORMALE*

## Systole musculaire



## Diastole musculaire



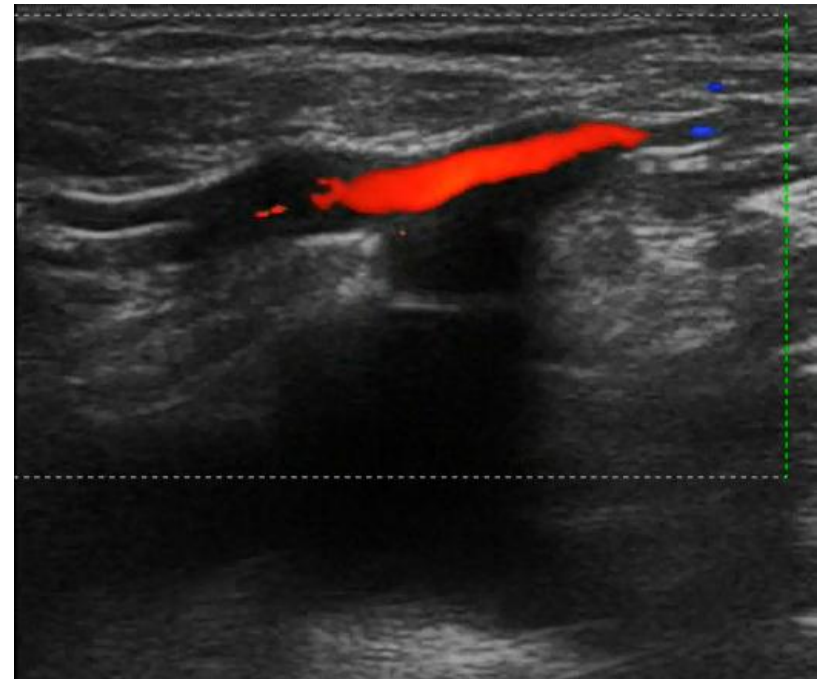
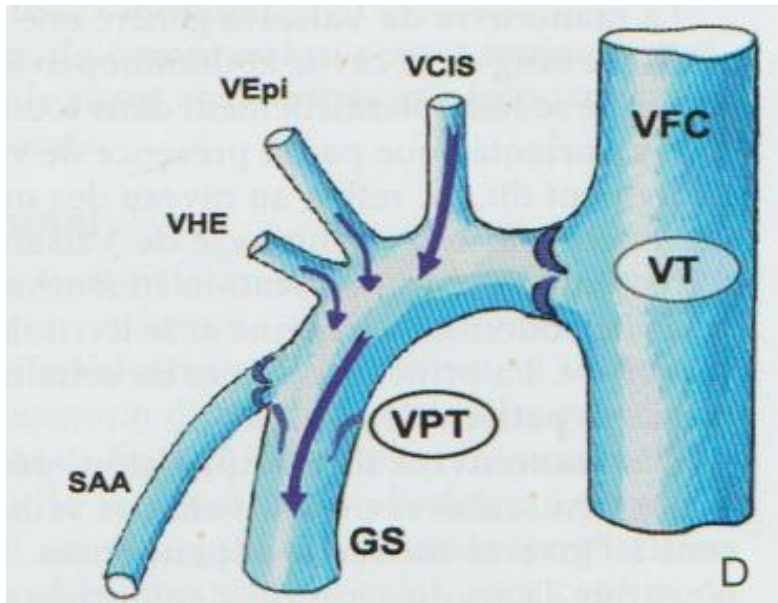
# Les reflux de la JSF

- Le reflux terminal: reflux au niveau du segment intervalvulaire, avec passage du flux de la VFC vers ce segment.
- Le reflux préterminal: reflux au niveau du segment intervalvulaire, mais sans passage de la VFC.
- Toutes les variantes des varices de la GVS au niveau de la racine du membre, sont dépendantes du statut hémodynamique de ces 2 valvules.

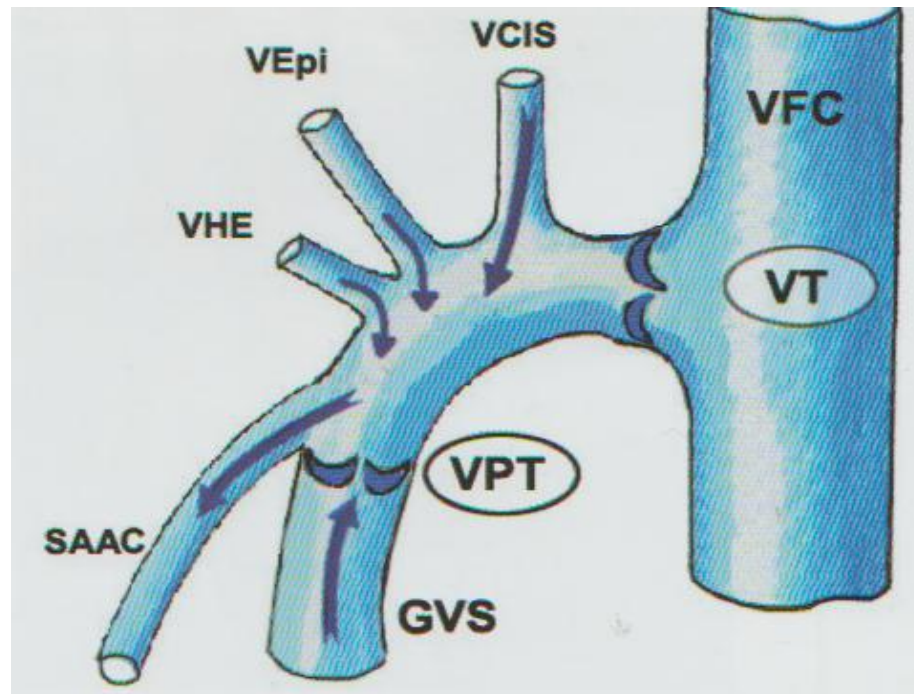




VT continente et VPT incontinente, le reflux vient des afférences abd ou génitale → le tronc de la GVS

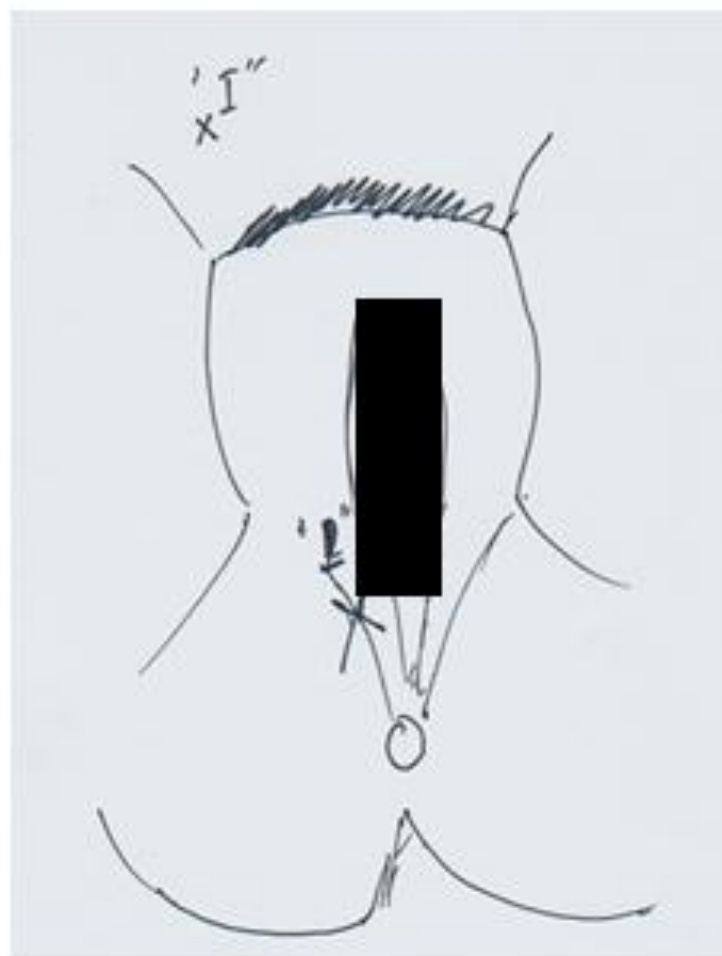


Reflux jonctionnel avec VT et VPT  
continente, pathologie exclusive de la  
SAAC alimentée par les aff abd ou  
génital



# Points de fuites pelviennes

- Rappel sur la manœuvre de Valsalva.
  - Hyperpression abdominale provoquée.
  - Comme il y a 2 compartiments abd pelv et MI distincts ou le circulation veineuse est à sens unique de bas en haut.
  - Pour qu'une hyperpression abd provoque un reflux au niveau des MI, alors que la JSF est continente, le reflux ne peut être que d'origine pelvienne.

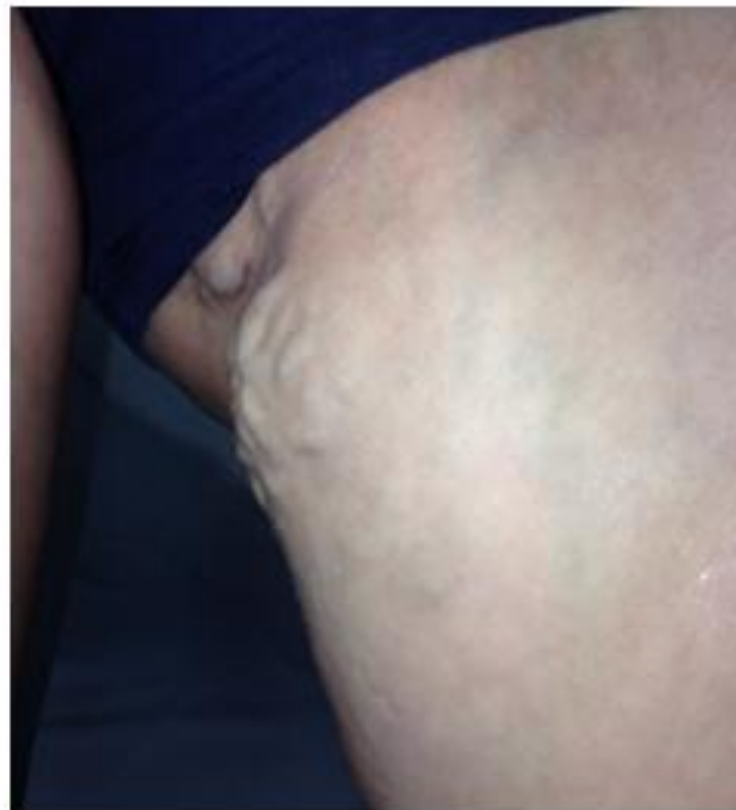
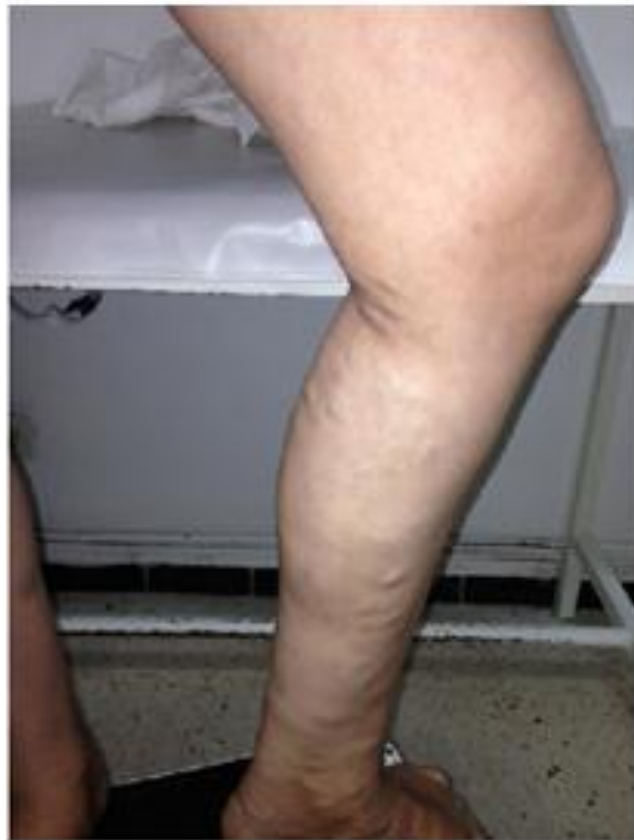
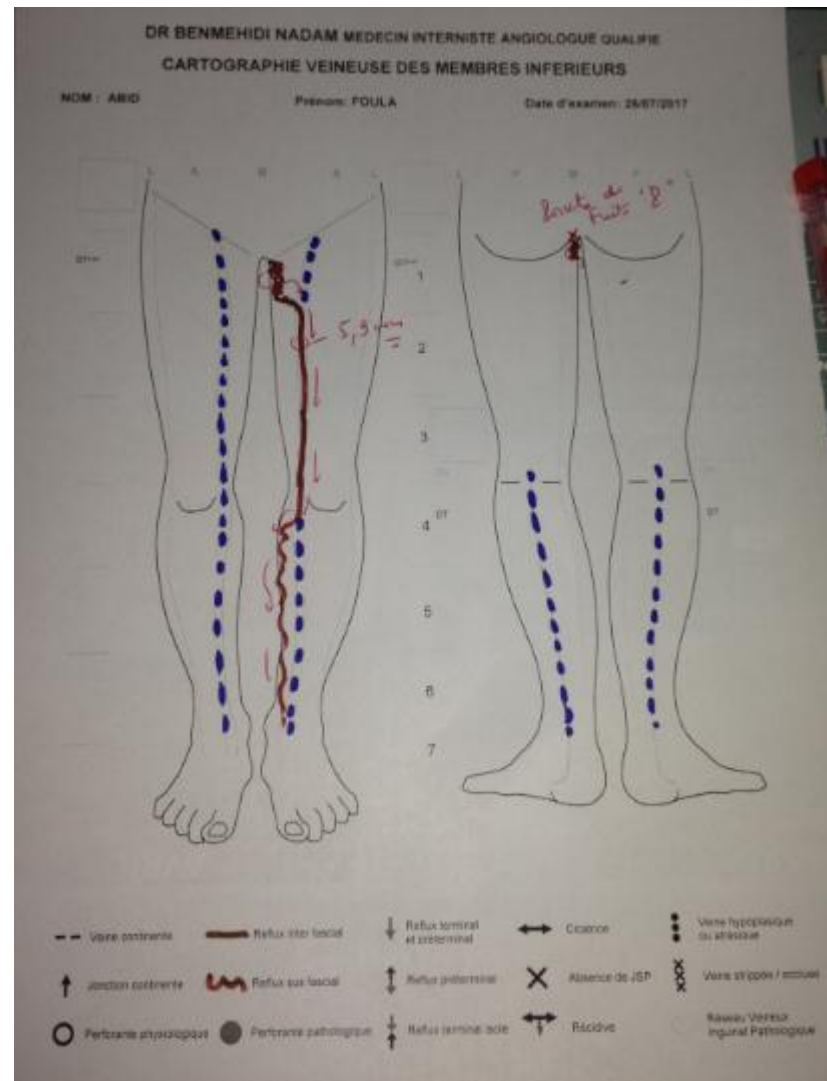
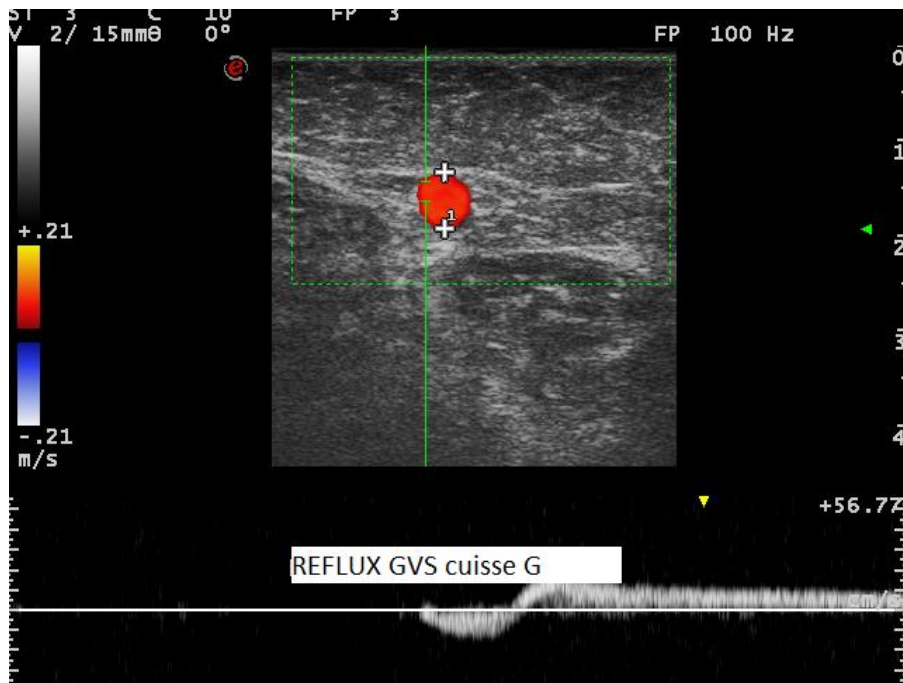Points de fuites pelviens  
P et I

# Point P

- Le plus fréq, facile à examiner.
- Rappel anatomique:
  - 2 voies de drainage de la vulve
    - Partie ant drainée par la V pudendale latérale -> JSF -> VFCD -> V iliaq ext
    - Partie post drainée par la V pudendale médiale se draine la V iliaq int
  - Qd cette voie de drainage devient incontinente , s'exteriorise par le point de fuite P.

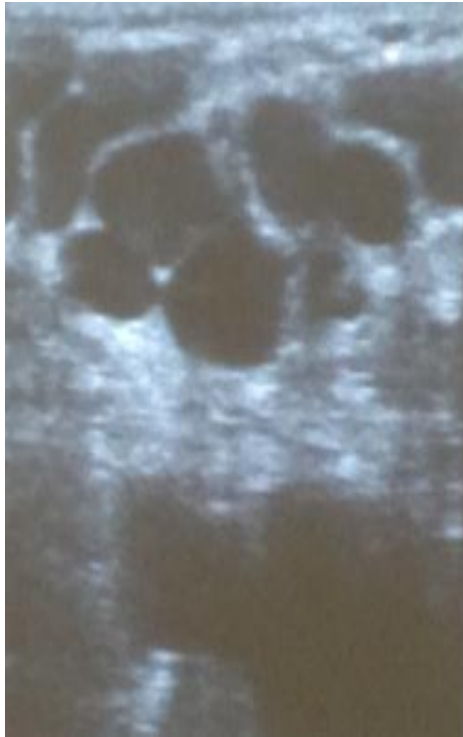
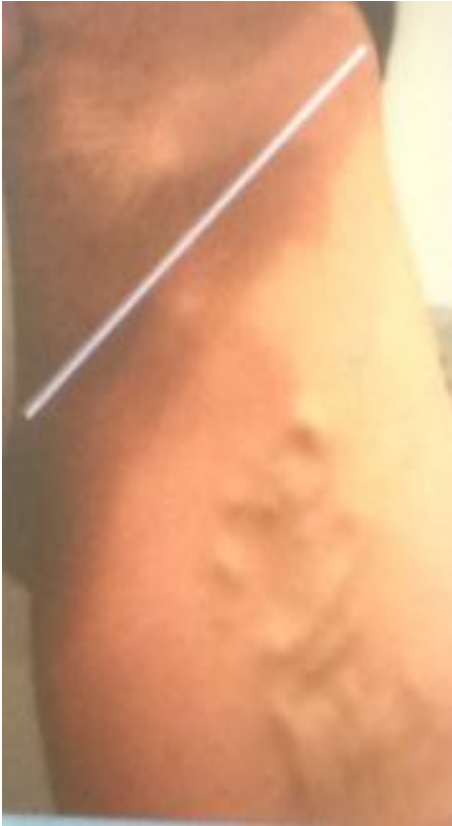Varices C2s chez une Femme de 37 ans  
aggravées suite à un 3<sup>o</sup> geste





# POINT I

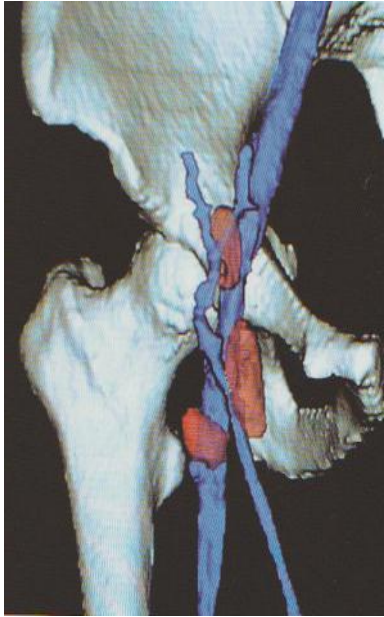
- C'est l'orifice externe du canal inguinal
- Les veines du lig rond, peu développées normalement, sous l'effet de variations hémodynamiques et hormonales lors de la grossesse elles vont se dilater et devenir refluentes.
- Alimentées par un reflux des veines utérines et ovariennes.
- S'expriment par des varices labiales, périnéales et/ou du MI.
- En dehors du contexte de TVP femoro-iliaque, les varices sus inguinales sont pathognomoniques d'un point de fuite pelvien « I ».



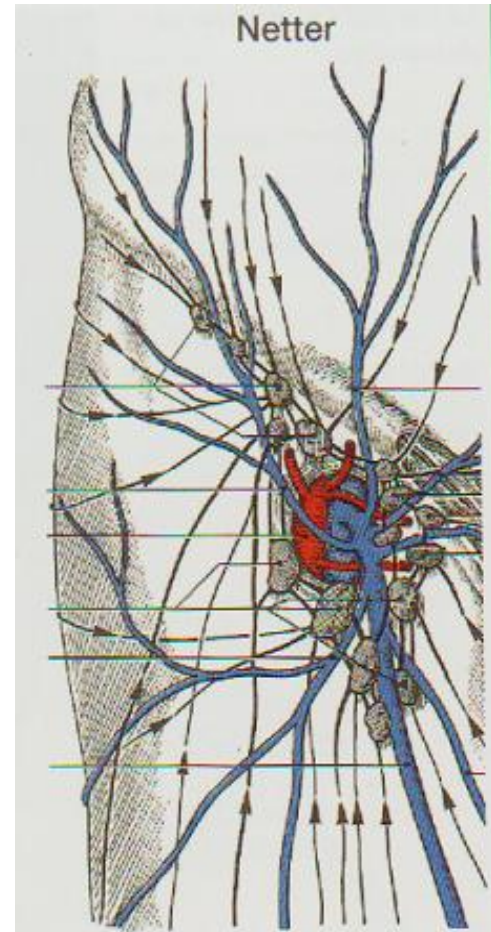
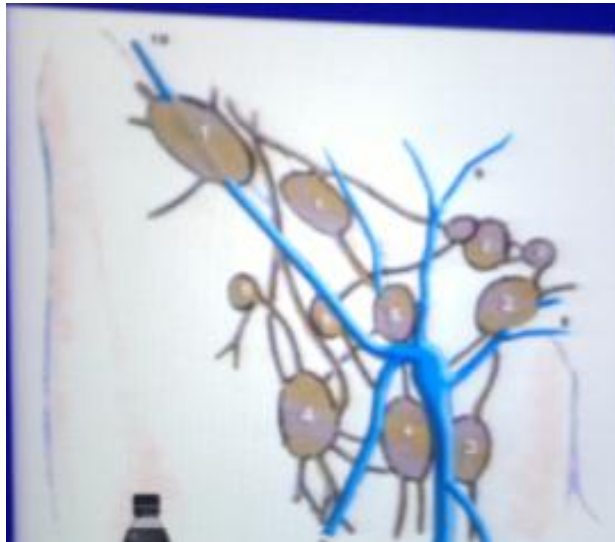
Photos de P Lemasles

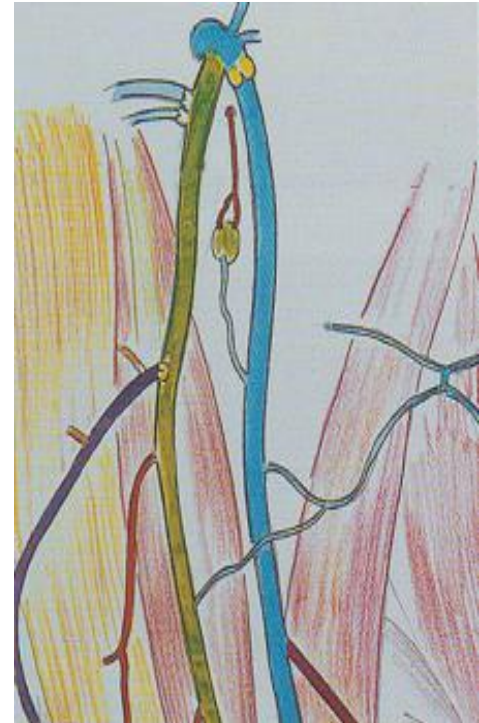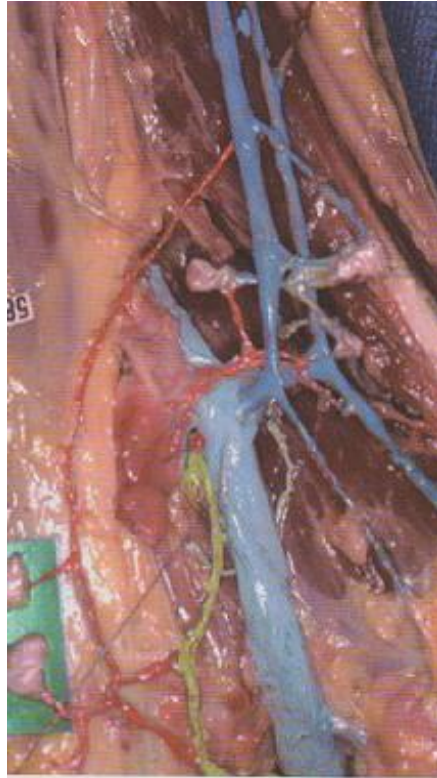
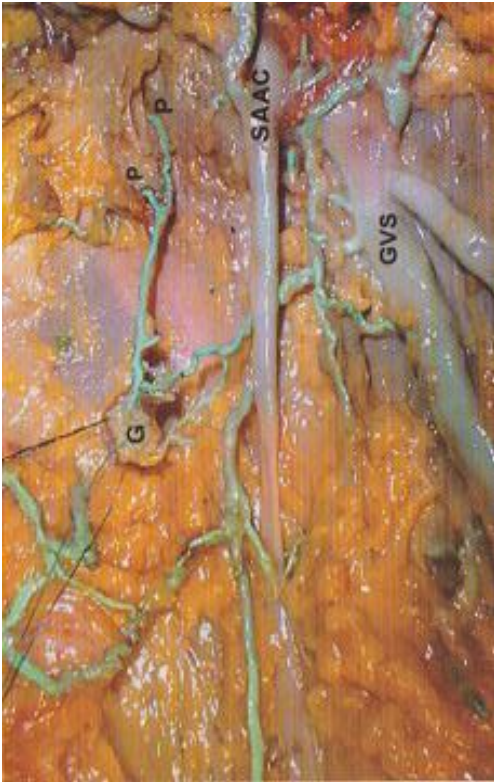# Varices de la lame gg inguinale

- Se sont des Rx Vx gg inguinaux divisés 5 groupes
- Disposés autour de la terminaison de la FC et la JSF
- Rapports étroits entre le VFC, la JSF et la SAAC
- Ces gg font la connexion entre la VFC et le réseau saphène.
- Avec la VFC par des perforantes directes et avec la GVS et la SAAC par des petites veines qui traversent les gg et constituent un véritable réseau.
- Ils sont méconnus, si on les cherche pas, on les trouve pas.



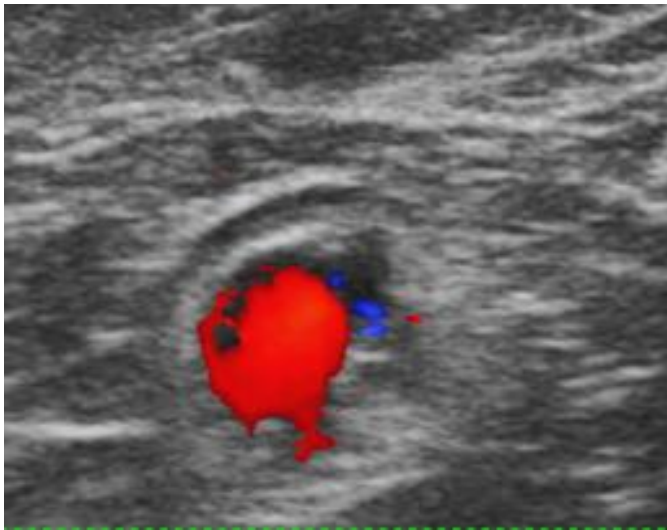
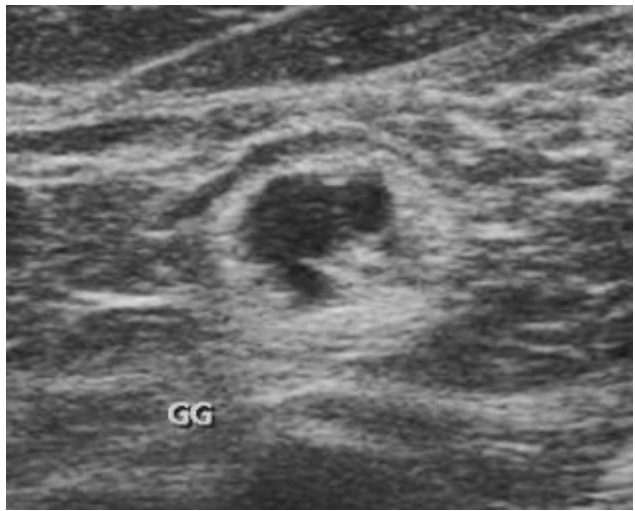
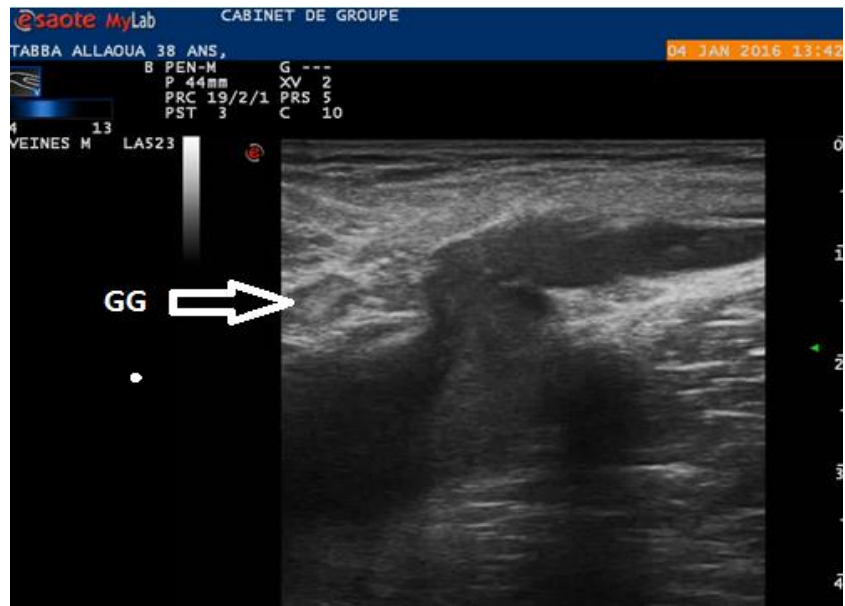
JF UHL





PLANCHES DE C GILLOT

- Si ils sont incontinents, ils vont être responsable d'un reflux tronculaire de la GVS dans 7%.
- Par contre ils sont souvent mit en cause dans les récives et on parle alors néovascularisation.



VALSALVA POSITIF

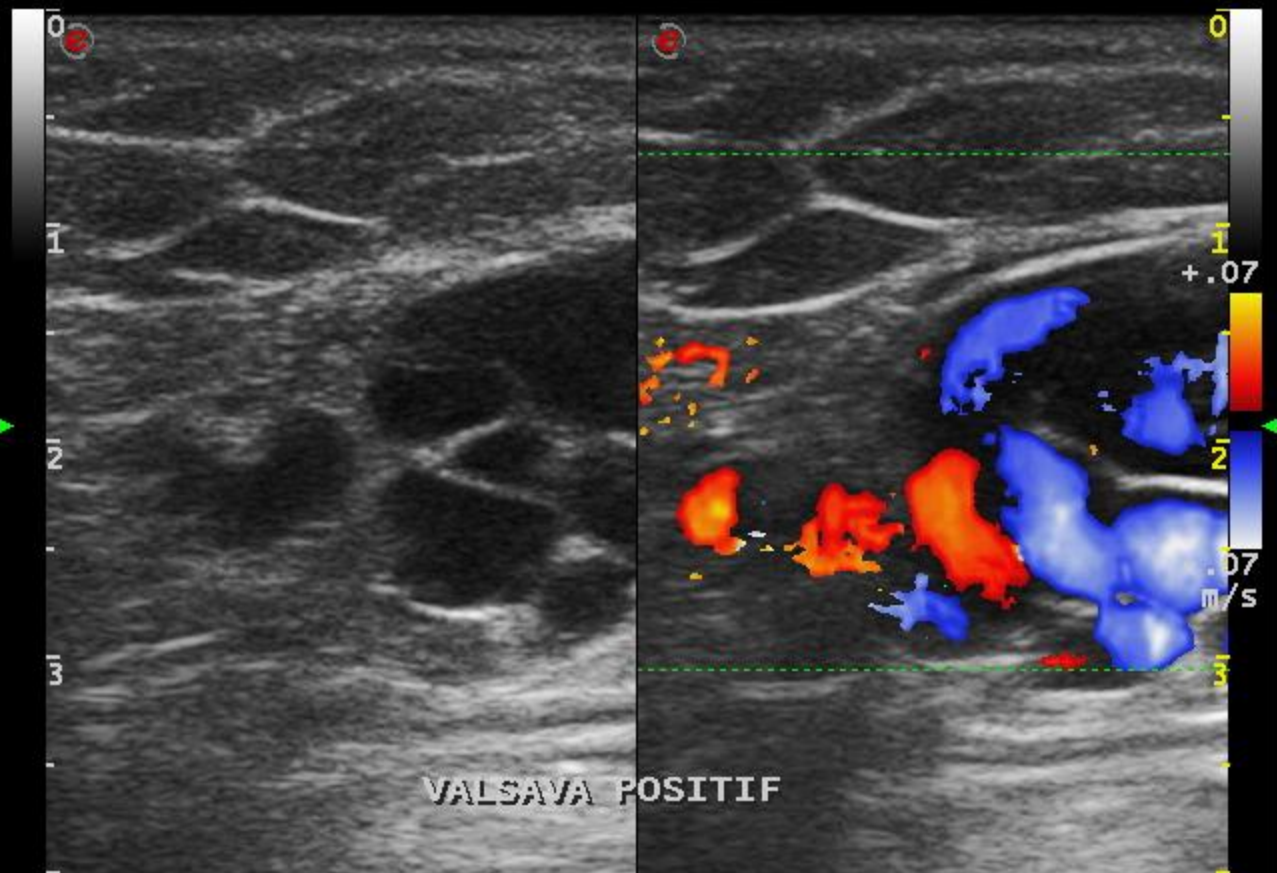
MOUAS SAMIRA 43 ANS,

09 JUL 2017 18:28

B PEN-M	G ---	CFM F	5.6 MHz	G ---
P 44mm	XV +2	PRF	1.0 kHz	
PRC 19/2/1	PRS 5	PRC M/ 2	PRS 3	
PST 3	C 10	FP 3		

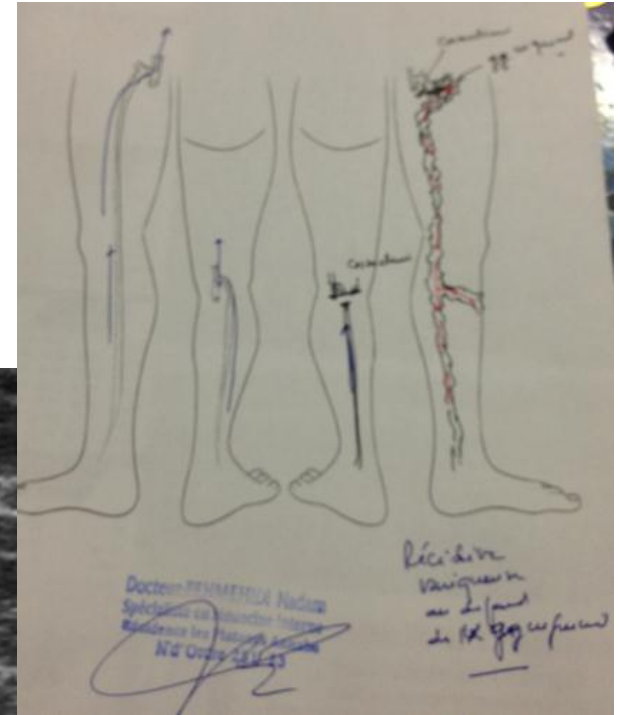
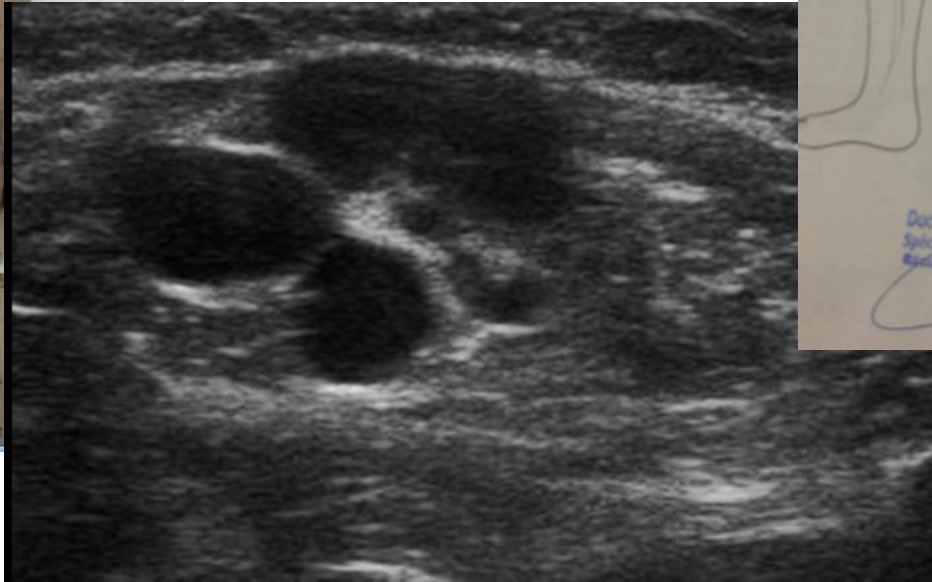
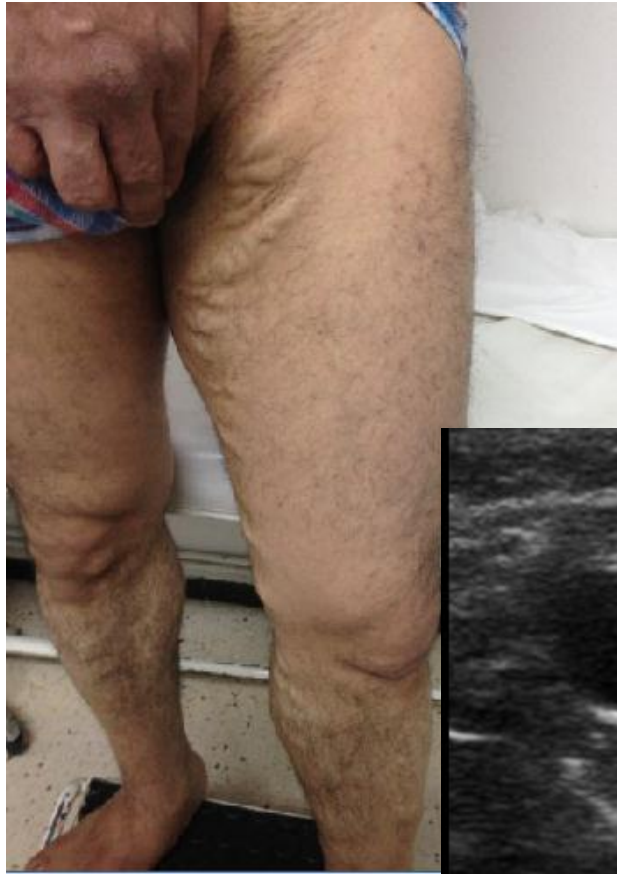4 13

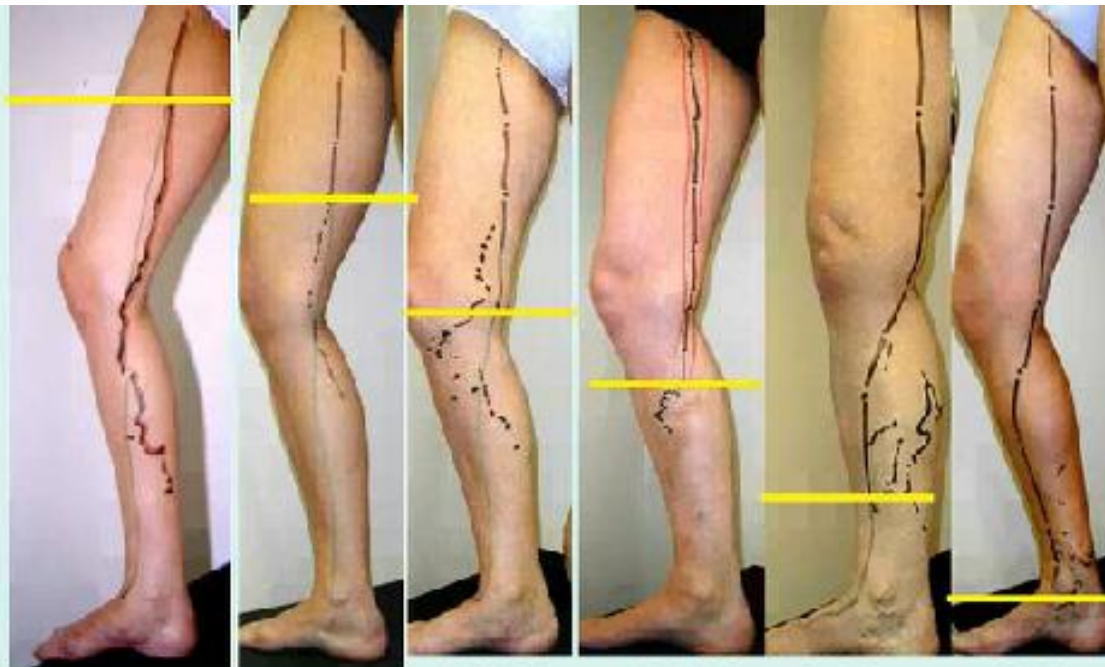VEINES M LA523



- Les abords chirurgicaux du pli inguinal peuvent porter préjudice à ces gg en provoquant une R° inflammatoire, puis une fibrose qui sera à l'origine d'un remodelage qui provoquera un dysfonctionnement de ces réseaux et seront à l'origine de récurrences.
- Quand on a identifié des réseaux de la lame gg refluant, il est contre indiqué de faire un abord inguinal.
- Le meilleur trt de ces varicosités est l'Echo sclérose à la mousse, surtout dans les récurrences.

# Récidive variqueuse sur un Rx Vx gg inguinal chez un patient strippé et crossectomisé de sa GVS G





11% 14% 25% 44% 2% 2%

Quelle longueur ?

Pourcentage de stripping long ?

Creton D. <i>Phlébologie</i> 2005;58:69-76	7%
Engelhorn CA et al. <i>J Vasc Surg</i> 2005;41:645-51	1%
Pittaluga P et al. <i>Phlébologie</i> 2006;59:149-56	13%
Creton D. <i>Phlébologie</i> 2006;59:135-140	4%

# PETITE VEINE SAPHENE

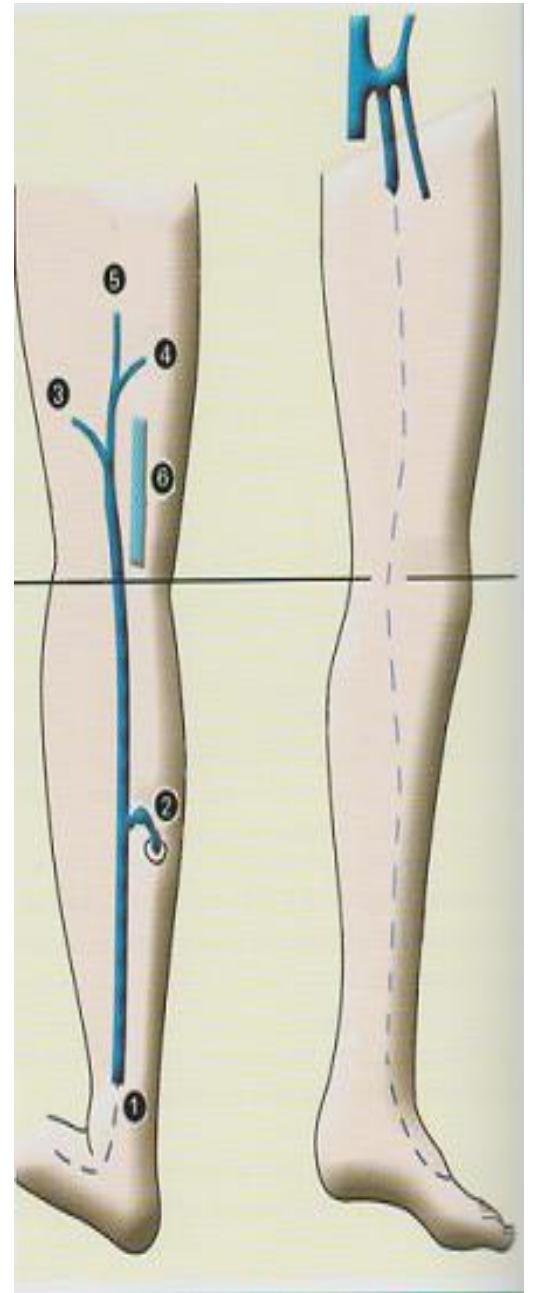
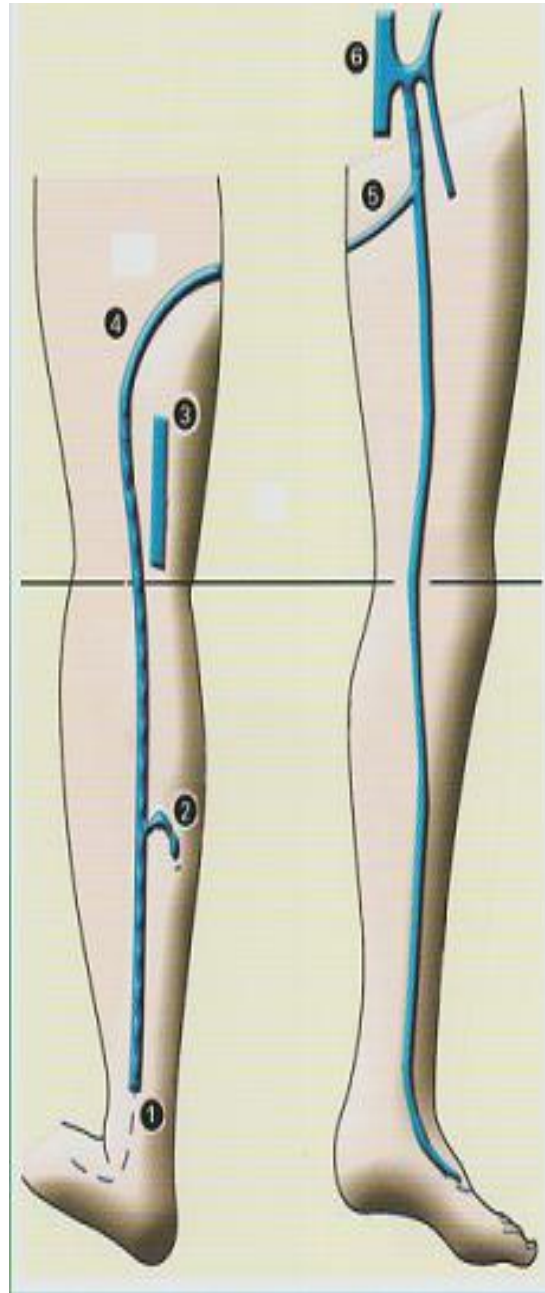
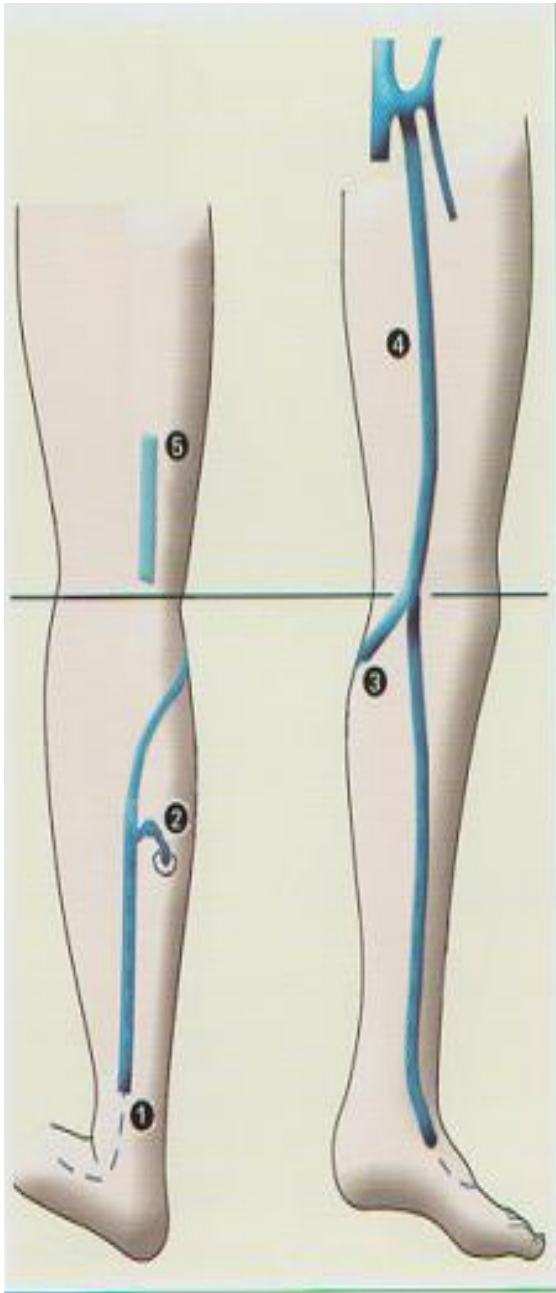
- 1° veine à apparaître dans l'embryon humain avec la veine marginale externe.
- Constitue un trait d'union entre les 2 principales pompes veineuses du membre inférieur, la pompe plantaire à son origine et la pompe musculaire gastrocnémienne à sa terminaison.
- Elle a une grande importance en phlébologie.

# CLASSIFICATION ANATOMIQUE

Par rapport à la JSP: Absente ou présente

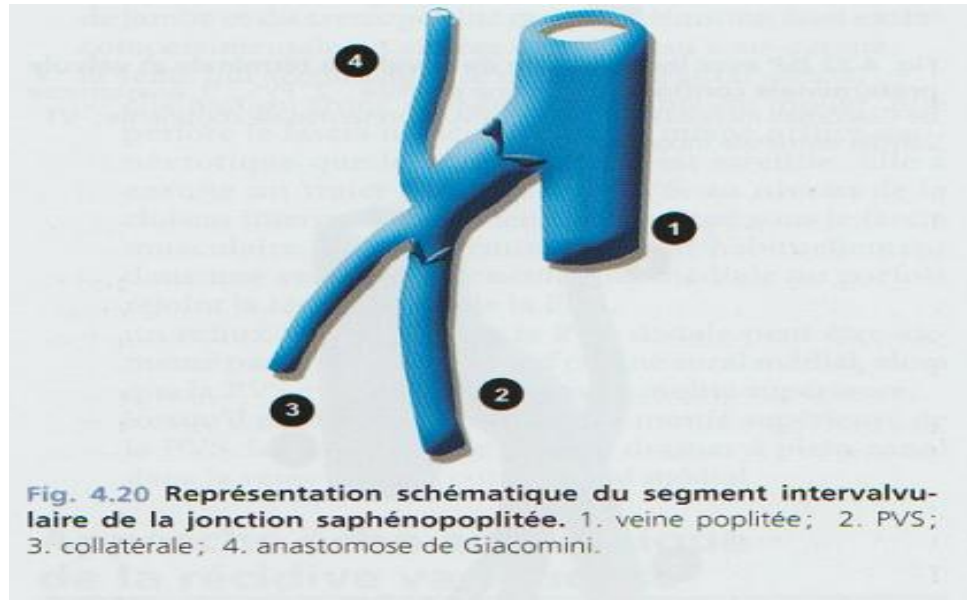– Si elle absente ou va finir la PV

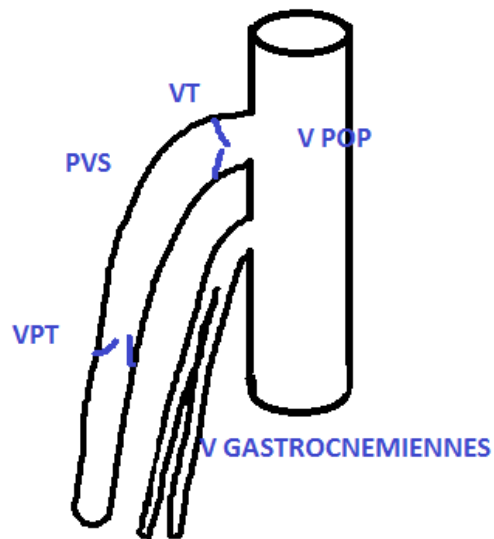
- Variétés courtes: Le tronc n'atteint pas le creux pop, la PVS finit dans une perforante gastrocnémienne, soit dans une trib de la GVS.
- Variétés longues: se prolonge dans l'anastomose de Giacomini.
- Terminaison plexiforme: Prolongement post axiale et la PVS se termine à la fois ds une perforante du lg biceps et demi tendineux



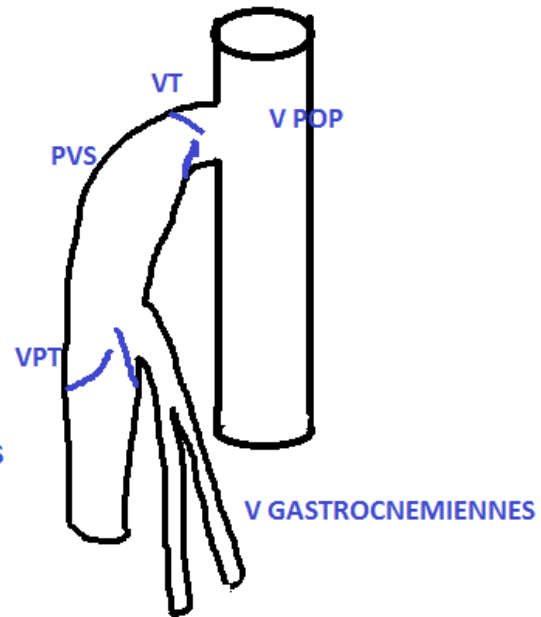
– JSP présente:

- Décrire la hauteur d'implantation ds la V pop par rapport au pli du genou
- La face d'implantation (post-ant-latérale-médiale)
- Terminaison commune avec les V gast





PAS DE TRONC  
COMMUN AVEC LES  
VEINES  
GASTROCNEMIENNE



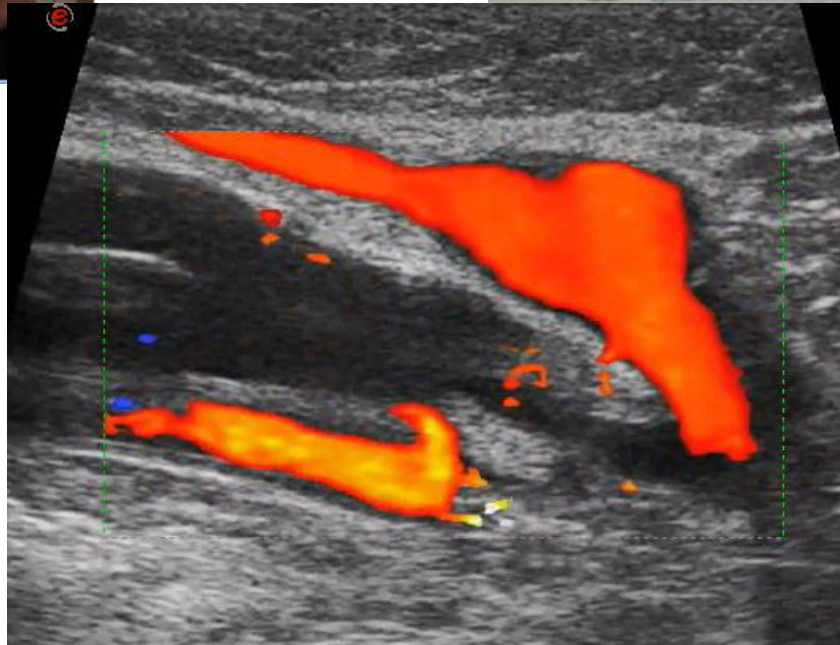
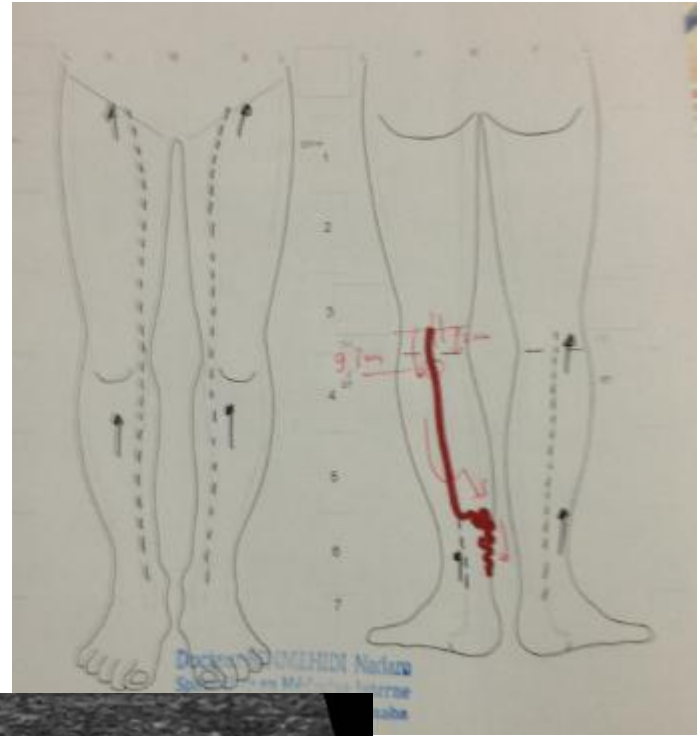
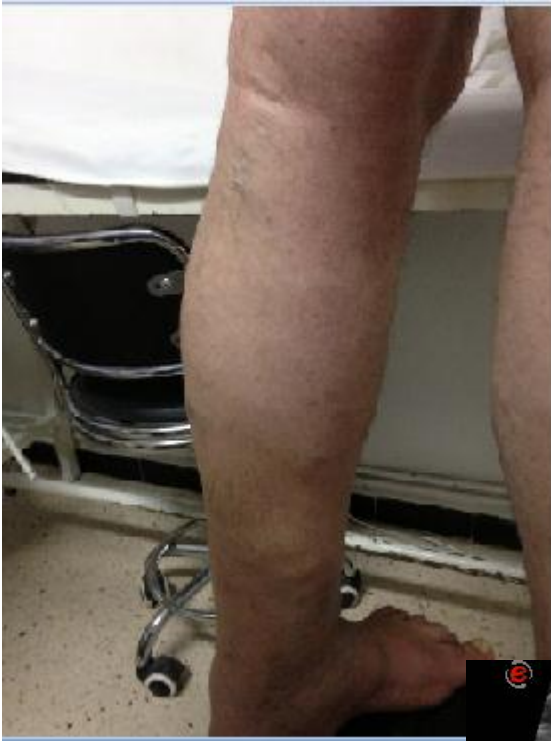TRONC COMMUN  
AVEC LES VEINES  
GASTROCNEMIENNES

# Hémodynamique de la PVS

- Segment intervalvulaire, avec une VT et une VPT.
- Reçoit l'anastomose de Giacomini et parfois qq collatérales

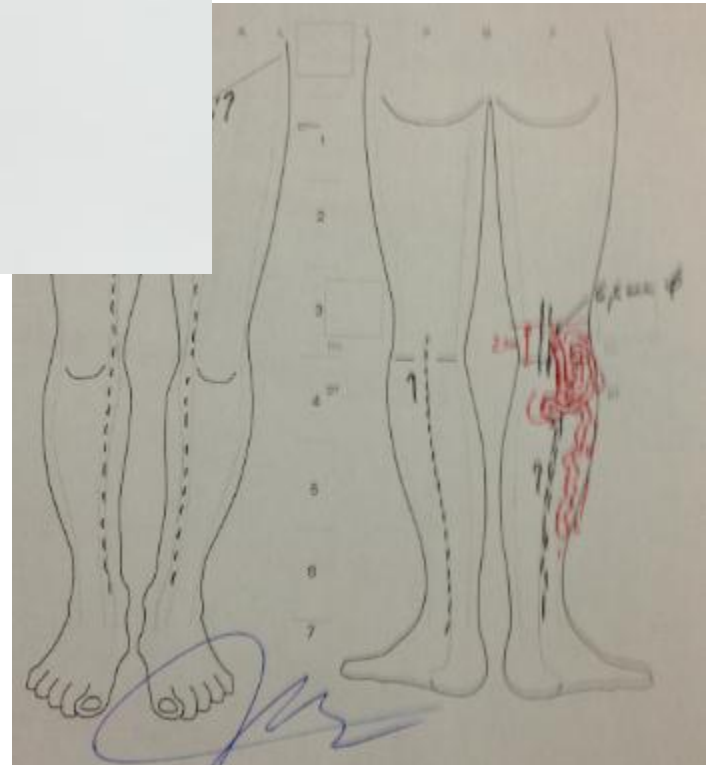
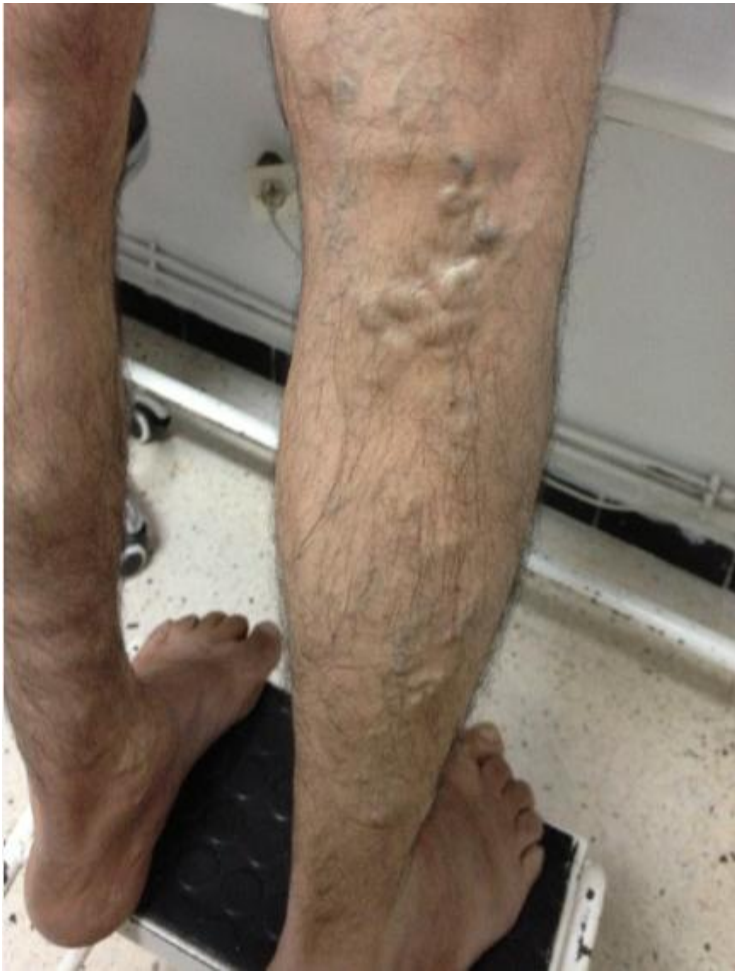VT incontinente et VPT incontinente, le reflux de la V pop alimente le tronc de la PVS

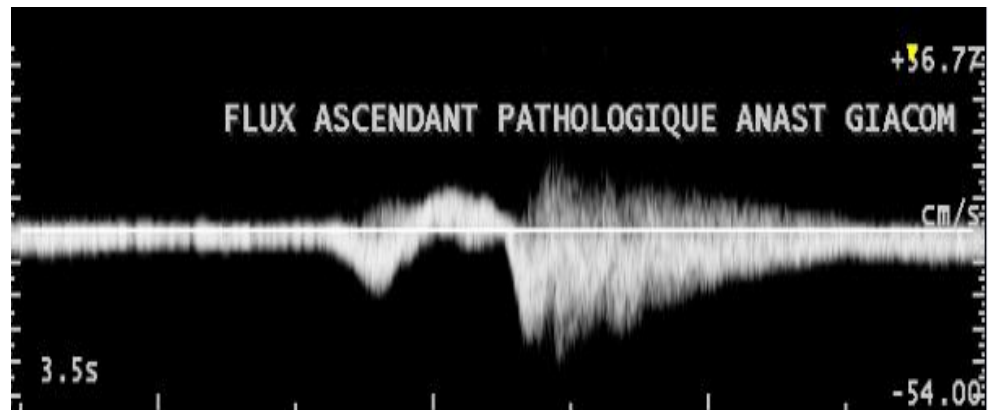
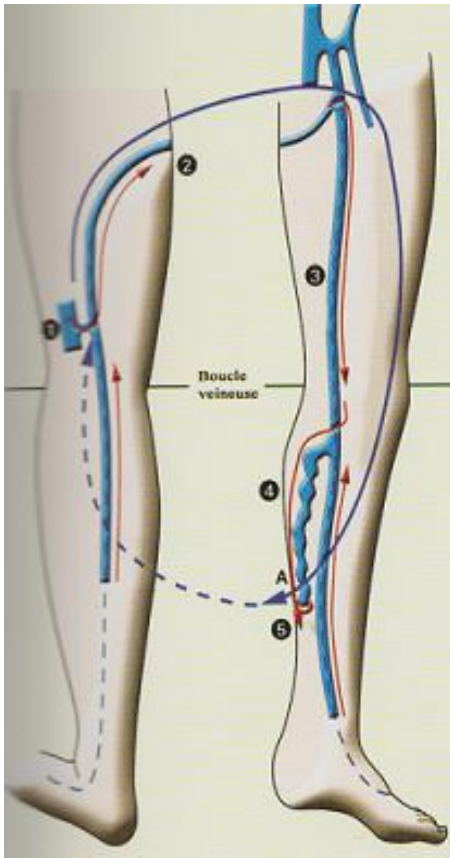




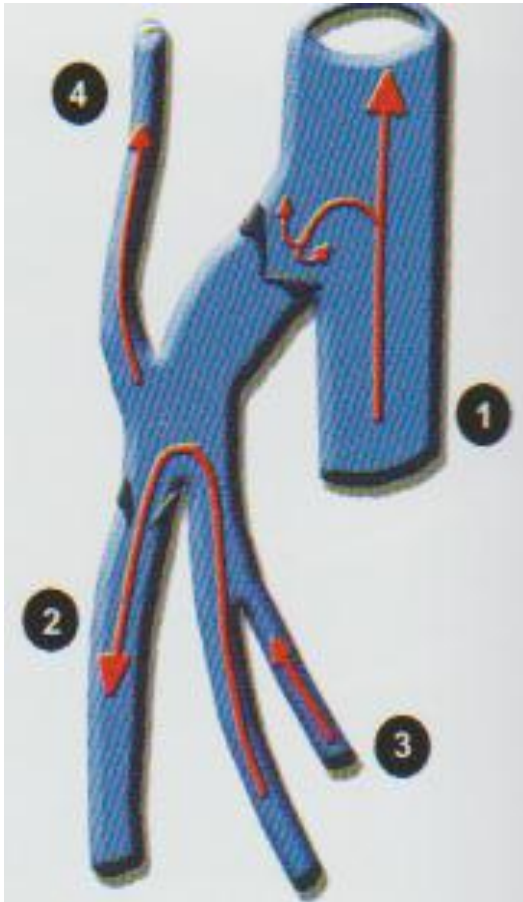
# VT incontinente et VPT continente

- le reflux qui vient de la V pop alimente les collatérales jamb.
- Ce reflux peut aussi alimenter l'anastomose de Giacomini et remonter pour rejoindre la GVS (flux ascendant pathologie)



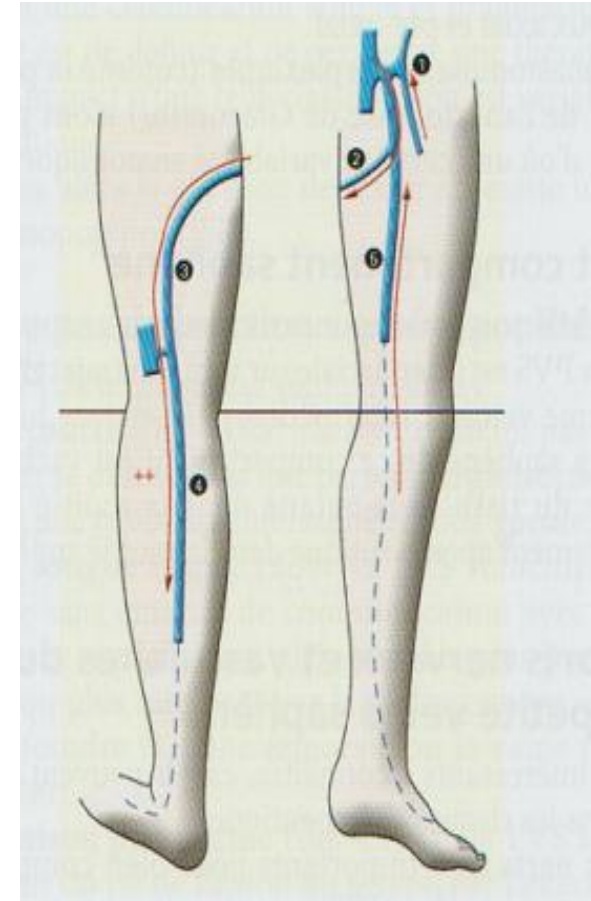


# VT continente et VPT incontinente



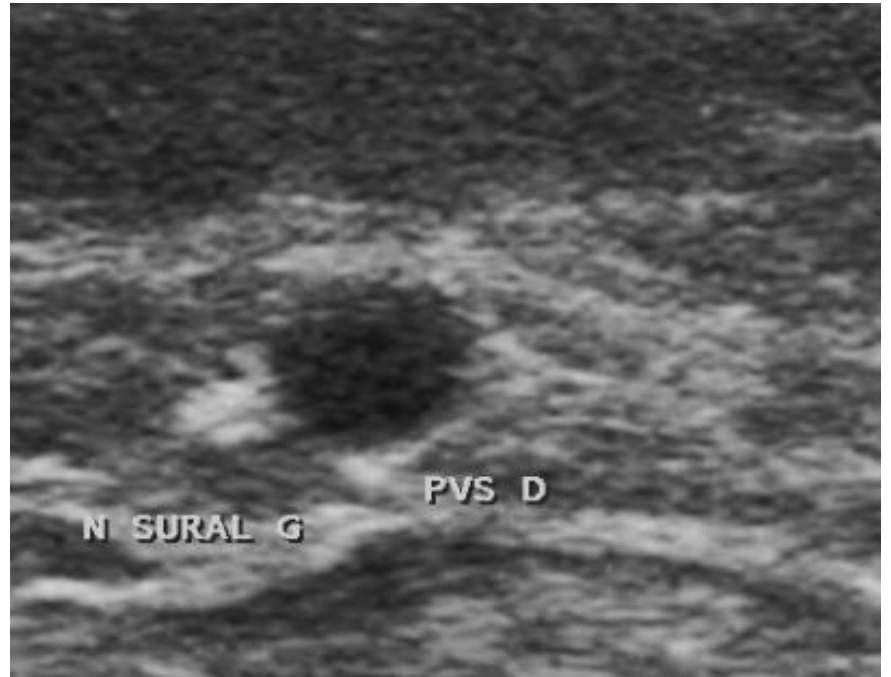
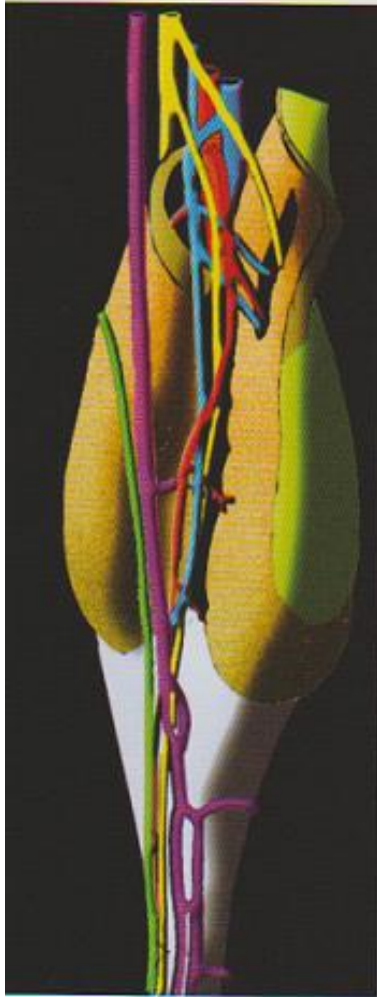
Il y a une terminaison commune avec les V gastrocnémiennes et drainage physiologie reflux dans le tronc de la PVS vu que sa VPT est incompétente.

Soit le reflux  
vient de la V de  
Giacomini,  
alimentée par  
les veines  
périnéales ou la  
GVS elle-même.



# IMPORTANT

- La pointe du mollet est zone à risque, c'est zone de convergence des veines, des nerfs et des artères.
- En dessous de la pointe du mollet le nerfs sural est en dessous du fascia musculaire et hauteur de la pointe du mollet il pénètre dans le compartiment saphéniens, suivit de son artère et se colle à la PVS.
- Toutes les procédures thérapeutiques, chirurgicales, thermiques ou chimiques peuvent léser ces structures, il faudra les identifier et les éviter



# Conclusion

- La stratégie thérapeutique des varices ne peut plus se concevoir sans un bilan Echo Doppler soigneux avec une bonne cartographie.
- Cette stratégie, doit être doublement réfléchie vu le caractère évolutif de la maladie, confirmé par le taux de récidence de ces dernières années.
- Des contrôles réguliers annuels doivent être réalisés en vu de détecter les récidentes et pratiquer ainsi des réajustements.
- En ces temps de médecine moderne, le caractère conservateur des troncs saphènes est à mettre au 1° plan, vu leurs utilités ultérieures dans les pontages coronariens et périphériques, en cette période d'endémisme des maladies métaboliques et athéromateuses.

MERCI